(Mikrobiyol Bült, 26: 77-81, 1992)

BİR ŞİSTOZOMAL MESANE POLİBİ OLGUSU

A CASE OF SCHISTOSOMAL POLIP IN THE URINARY BLADDER

Levent AYDOĞANLI*, Fatih TARHAN, Ali ATAN****
Hasan KILIÇ***

Özet: Mesane tümörü ön tanısı ile transüretral rezeksiyon yapılan, histopatolojik ve mikrobiyolojik incelemeler sonucu şistozomal polip tanısı alan 67 yaşındaki bir erkek hasta sunuldu.

Summary: A 67 years old patient who was performed transürethral resection because of previous diagnosis of bladder tumor and schistosomal polyp was detected on the histopathologic and the microbiologic examinations were presented.

G İ R İ Ş

Şistozomiazis ılıman iklimde görülen, vasküler enfeksiyöz bir hastalıktır. Genito-üriner sistemde en sık tutulan organ mesanedir. Üriner şistozomiazisin etkeni, Schistosoma haematobium adında bir trematoddur (1, 2, 3, 4). Sebep olduğu hastalığa Bilharziasis adı da verilmektedir (2, 3, 5, 6).

Özellikle Afrika ülkelerinde yaygın olarak bulunur. Dünyada yaklaşık olarak 30-40 milyona varan bir insidans bildirilmektedir. Bu kadar yaygın olmasının nedeni, sulama kanalları ve pirinç tarımı ile ilgisinden kaynaklanmaktadır (2, 3, 4, 5).

Endemik bölgelerde şistozoma yumurtaları enfekte idrarla sulara karışır. Yumurta çatlayarak mirasidyum denilen embrion çıkar. Bunlar hareketlidirler. Tatlı su içinde ara konak olarak bir cins yumuşakçanın karaciğerine yerleşirler. Burada geliştikten sonra kuyruk kazanıp larva haline gelirler. Bu kuyruklu forma serkarya denir. Serkaryalar enfekte sularda yıkanan veya çalışan kimselerin ayak cildini delerek cild altına yerleşirler ve şistozomülleri oluştururlar. Parazit ile ilk karşılaşan kişilerde oluşan allerjik cilt reaksiyonları şistozomüllere bağlıdır. Vücuda giren parazitler lenf

* Op. Dr. Numune Hastanesi I. Üroloji Kliniği Şef Muavini, Ankara.

** Dr. Numune Hastanesi I. Üroloji Kliniği Asistanı, Ankara.

*** Mik. ve Klinik Mik. Uzm. T. Yüksek İhtisas Hastanesi, Başasistanı, Ankara.

kanalları ve venler aracılığı ile dolaşıma karışıp, akciğerlere gelirler. Akciğer bariyerini aşabilen metaserkaryalar sol kalp yolu ile büyük dolaşıma ulaşırlar. Mezanterik arter kapilerlerinden portal venlere geçerek, karaciğere ulaşırlar. Daha sonra karaciğer içindeki damarlarda, mezanter venlerinde ve veziko-prostatik pleksusta çiftleşirler. Dişiler mesane mukozası altına yumurtlarlar. Yumurtaların bir kısmı idrarla atılır ve siklusu sürdürürler. Olgun şistozomların erkekleri 10 x 1 mm., dişileri 20 x 0, 25 mm boyutlarında ince ip şeklinde beyaz kurtcuklardır. Dişiler erkeğin ventral kısmındaki olukta yerleşirler. Parazitler ven kanı ile beslenirler. Dişi ve erkek çiftleştikten sonra dişiler erkeklerden ayrılarak, bulundukları organın venini delerler ve submukozal olarak yumurtalarını kümeler halinde bırakırlar. Bu yumurtalara karşı dokuda reaksiyon tüberkülleri oluşur. Yumurtalar ven sistemi içinde nadiren bulunur. Dişi tekrar erkeğin yanına gelerek birlikte yaşamaya ve çiftleşmeye devam eder. Olgun bir şistozoma yaklaşık 20 yıl yaşayabilmektedir. Bu nedenle hastalık tedavi edilmezse, yerleştikleri organlarda harabiyet oluştururlar ve hatta malign dejenerasyon meydana getirebilirler (2, 3, 4, 6, 7).

BULGULAR

67 yaşındaki bir erkek hasta, bir aydır varolan, makroskopik olarak pıhtılı, ağrısız hematüri şikayeti ile başvurdu. Çocukluk çağında sıtma geçirdiğini belirtti. Fizik muayenede bir patolojik bulgu saptanamadı. Laboratuvar bulgularından, hemoglobin % 11.9 gram, hematokrit % 31, lökosit 7.100, sedim. 60-100 mm/saat olarak bulundu. İdrar sediminde her sahada bol eritrosit görüldü. Başlangıçta mesane tümörü düşünüldüğü için Schistosoma haematobium yumurtaları aranmadı. İdrar kültüründe üreme olmadı. IVP'de böbrekler, üreterler ve mesane normal bulundu. Hastaya genel anestezi altında yapılan sistoskopide mesane sağ yan duvarında üreter orifisine 2-3 cm. uzaklıkta, yaklaşık 1 cm. çapında, üzeri kanamalı, düzensiz yapıda bir polipoid oluşum saptandı. Mesane tümörü düşünülerek transüretral rezeksiyon ve fulgurasyon yapıldı. Spesmenin, histopatalojik tanısı şistozomal polip olarak geldi.

Postoperatif dönemde histopatolojik tanıdan sonra, aralıklı olarak birkaç kez idrar sediminde Schistosoma haematobium yumurtaları arandı ve aynı gün öğleden sonraki idrarının son kısmında, tipik yumurtaların görülmesiyle hastaya organik fosforlu antikolinesteraz bir ajan olan Metrifonate (7,5 mg/kg) tedavisi verilip, şifa ile taburcu edildi. Hasta daha sonra kontrole gelmediği için, takibimizden ayrıldı.

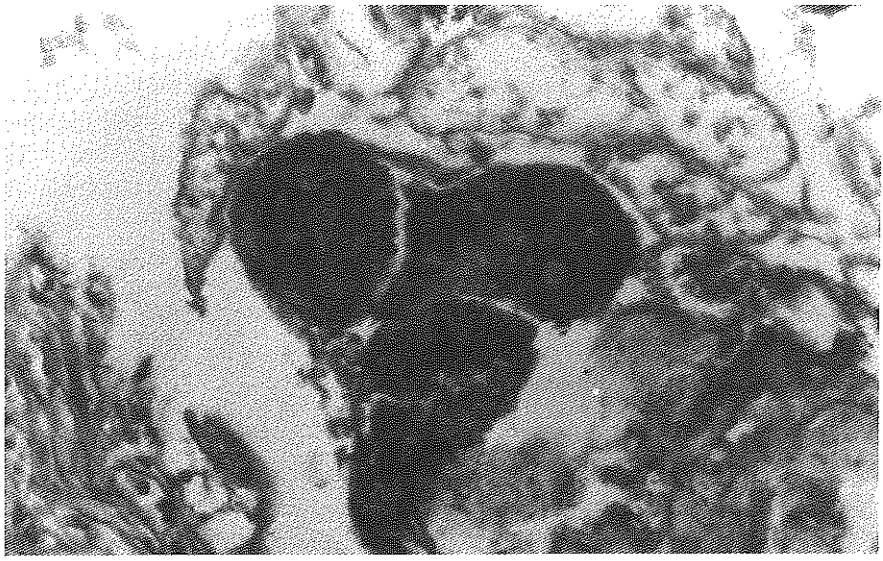

Resim 1:
Mesaneden alınan materyalin histopatolojik kesitinde kalsifiye Schistosoma haematobium yumurtaları.

T A R T I Ş M A

Hastanın yaşı, öyküsü ve sistoskopik bulguları, bizi bu tabloya en çok uyan, mesane tümörü ön tanısına yöneltmiştir. Mesane şistozomiazisinde yaklaşık olarak % 4-7 oranında görülen mesane polibi tanıda yanılmalara yol açmaktadır (1, 6, 8). Yanılmalara yol açan diğer faktörler, şistozomiazisli hastaların yaklaşık % 70-94'ünde görülen hematüri (7, 9), yarıdan fazlasında görülen sistizm ve % 28.5 oranında görülen sistografik dolma defektidir (7). Hastamızda total hematüri ve sistoskopide kanamalı ülseröz bir lezyon vardı.

Şistozomiazis genellikle mesane tümörüne göre daha erken yaşlarda görülmektedir. Hematüri sıklıkla terminal safhada görülür. Ancak süperenfeksiyon varlığında pıhtılı olabilmektedir. Radyolojik olarak da en sık gözlenen bulgu, mesane kalsifikasyonudur (7). Görülme sıklığına göre polip dışındaki sistoskopik bulgular, hiperemi, kum yığını tarzında kabartılar (sandy patches), tüberkül, ülser ve nodüldür. Değişik boyut ve sayıda olabilen polipler, erişkinlerde, çocuklardan daha az sıklıkla görülmektedir. Poliplerin çoğu inaktiftir. Aktif olanları daha büyüktür (1, 7, 9).

Şistozomal polip ile kanser eş zamanlı da olabilmektedir (9). Endemik ülkelerde mesane tümörlerinin % 27'sini şistosomiazisli hastalar oluşturmaktadır. Çoğunluğu skuamöz hücreli kanserlerdir (5).

İdrarda bir uçlarında dikeni bulunan tipik yumurtaların görülmesi, üriner şistozomiazis tanısı için yeterlidir (2, 3, 4, 10). Fakat, hastamızda preoperatif olarak mesane tümörü düşünüldüğü için, Schistosoma haematobium yumurtaları idrarda aranmadı. Ancak, postoperatif dönemde histopatolojik tanı şistozomal polip olarak gelince, idrar santrifüje edildikten sonra lam-lamel arasında preparat hazırlanarak bakıldı. Bu işlem aralıklı olarak birkaç defa tekrarlandı. Aynı gün öğleden sonraki idrarın son kısmında tipik yumurtalar görüldü.

Allerjik (deri içi testi) ve serolojik (kompleman birleşmesi veya fluoressens veren antikorlar testi ile immunoelektroforez, ELISA ve IHA yöntemleri) testler de tanıda kullanılabilir.

Allerjik test enfeksiyondan 4 hafta sonra pozitifleşir. WHO'nun deri testinde önerdiği NELCHER antijeni ile yapılan deri testinde çok iyi sonuçlar bildirilmektedir. Serolojik testler ise enfeksiyondan 3-4 hafta sonra olumlu sonuçlar vermektedir. KBR ile en iyi sonuçlar alınabilir. IEP % 70 olmak üzere IFAT, IHA, presipitasyon ve aglutinasyon testlerinin tanı değeri vardır. Ultrasonografi ve bilgisayarlı tomografi ile komplikasyonlar izlenebilir. Ancak benign ve malign lezyonların ayırımı anlamlı olarak yapılamaz (2, 3, 4, 10).

Hastamızda, polibin ufak olması ve yumurtalarının kalsifiye olması lezyonun inaktif olduğunu düşündürmektedir.

Sonuç olarak, ülkemizde de görüldüğü bildirilen şistozomiazisin, hematürilerin ayırıcı tanısında düşünülmesinin yararlı olacağı inancındayız.

KAYNAKLAR

1. Abdel Salam E, Ehsan A: Cystoscopic picture of Schistosoma haematobium in Egyption children correlated to intensity of infection and mortality. Am J Trop Med Hyg, 27 (4): 774-778, 1978.
2. Çetin ET, Ang Ö, Töreci K: Tıbbi Parazitoloji. İstanbul, Hilal Matbacılık, 254-264, 1973.
3. Yaşarol Ş: Medikal Parazitoloji. 2. baskı, İzmir, Ege Üniversitesi Matbaası, 196-198, 1984.
4. Mahmoud Adel AF: Trematodes (Schistosomiasis) and other flukes. p.2145-2151. In Mandell GL, Douglas RG, Bennet JE. (ed), Principles and Practice of Infectious Diseases, 1990, 3rd ed., Churchill Livingstone, New York.
5. Al-Shukrı S, Alwan MH, Navef M, Rahman AA: Bilharsiasis in malignant tumours of the urinary bladder. Br J Urol, 59-62, 1987.
6. Abdel Halim RE: Bilharsial uropathies and a schema for primary medical care. Br J Urol, 56: 13-16, 1984.

7. Lehman JJ, Farid Ö, Smith JH, Bassily S, El Mosry NA: Urinary Schistosomiasis in Eqypt: Clinical, Radiological, Bacteriological and Parasitological correlations. Trans R Soc Trop Med Hyg, 67: 385-399, 1973.

8. Smith JH, Kamel IA, Elwi A, Von Lichtenberg F: Quantitative post Mortem Analysis of Urinary Schistosomiasis in Eqypt. Am J Trop Med Hyg, 23 (6): 1054-1071, 1974.

9. Smith JH, Torky H, Kelada AS, Farid Z: Schistosomal Polyposis of the Urinary Bladder. Am J Trop Med Hyg, 26 (1): 85-88, 1977.

10. Heurtier Y, Lamothe F, Develoux M, Docquier J, Mouchet F, Sellin E, Sellin B: Urinary Tract Lesions Due to Schistosoma haematobium: Infection Assessed by Ultrasonography in a Community Based Study in Niger. Am J Trop Med Hyg, 35 (6): 1163-1172, 1986.